Habitueller Zehenspitzengang +++ Ganganomalie +++ Typisierung +++ Einlagen +++ Dehnung

Habitueller Zehenspitzengang

Einlagenversorgung und Physiotherapie bei einem Kind mit Ganganomalie

Sebastian Stock, Laura Zörnig

AUF EINEN BLICK

Kinder mit habituellem Zehenspitzengang zeigen ein auffälliges Gangbild – die normale Abrollbewegung fehlt und sie gehen auf dem Vorfuß. Daraus können sich langfristig unter anderem Fußdeformitäten entwickeln, weshalb eine frühzeitige Therapie wichtig ist. Die Autoren stellen Ihnen ein spezielles Behandlungskonzept vor und berichten über den Fall eines Kindes mit habituellem Zehenspitzengang, das im Alter von sechs Jahren zur Therapie in ihre Einrichtung kam.

Einordnung der Ganganomalie

Typische Auffälligkeiten

Beim habituellen Zehenspitzengang (ZSG) (1-6) handelt es sich um eine Ganganomalie, bei der die Betroffenen permanent oder situativ auf dem Vorfuß gehen. Er tritt mit einer Häufigkeit von fünf Prozent im Kindesalter auf (4, 7) und hat eine Spontanheilungsrate von 50 Prozent bis zum Schuleintrittsalter. Fehlende Abrollphase, Außenrotation der Beine in den Hüftgelenken, Hyperlordose der Lendenwirbelsäule sowie eventuell Fußdeformitäten wie Spitz- und Hohlfuß sowie ein verbreiterter Vorfuß sind typische Auffälligkeiten.

Elternbefragung und klinische Untersuchung

Jeder Zehenspitzengänger durchläuft bei der Erstuntersuchung in unserer Einrichtung eine Elternbefragung und eine klinische Untersuchung (3, 8-10). Die Elternbefragung beinhalten den bisherigen Verlauf des ZSG, die Behandlung der Fachärzte, Verhaltensauffälligkeiten und die familiäre Disposition.

Im Anschluss an die Elternbefragung erfolgt die klinische Untersuchung mit Darstellung des Gangmusters mittels Druckmessplatte, Messung der Muskelaktivität mit einem Oberflächen-EMG (11), Feststellung der Ausprägung des ZSG durch Provokation (Drehtest, Gehtest), Prüfung auf Gleichgewichtsstörungen und Bestimmung des Lordosewinkels der Lendenwirbelsäule. Zur Überprüfung der Entwicklung des ZSG wird die klinische Untersuchung in regelmäßigen Abständen in Abhängigkeit von den Testergebnissen wiederholt.

Klassifizierung

Nach Abschluss der Elternbefragung und klinischer Untersuchung sowie Ausschluss des spastischen Vorfußgangs, der Muskeldystrophie Typ Duchenne (siehe Glossar) und eines autistischen Verhaltens (1) erfolgt die Typisierung des habituellen ZSG (12).

Typ 1: ZSG mit angeborener Achillessehnenverkürzung
- H: Herzförmige Wade
- R: Ringfalten über der Achillessehne
- V: Vorfußpolster ist stark verstärkt
- ▶ **HRV-Kennzeichen**

Typ 2: In der Familie gibt es mindestens einen weiteren ZSG
- F: Familiäre Häufung
- V: V-Zeichen an der Achillessehne
- M: Mediales Wadenpolster
- ▶ **FVM-Kennzeichen**

Typ 3a und 3b: Situative Auffälligkeiten in Belastungssituationen
- V: Vorfußgang nur durch Provokation oder nur in Belastungssituationen (3a & b)
- A: Abrollphase vorhanden, stampfendes Gangbild (3a&b)
- 2: 2 Typen zusätzlicher Verhaltensauffälligkeiten wie Wahrnehmungsstörungen (nur 3a)
- ▶ **VA2-Kennzeichen**

Typ 0 wird vergeben, wenn es sich um keinen habituellen ZSG handelt.

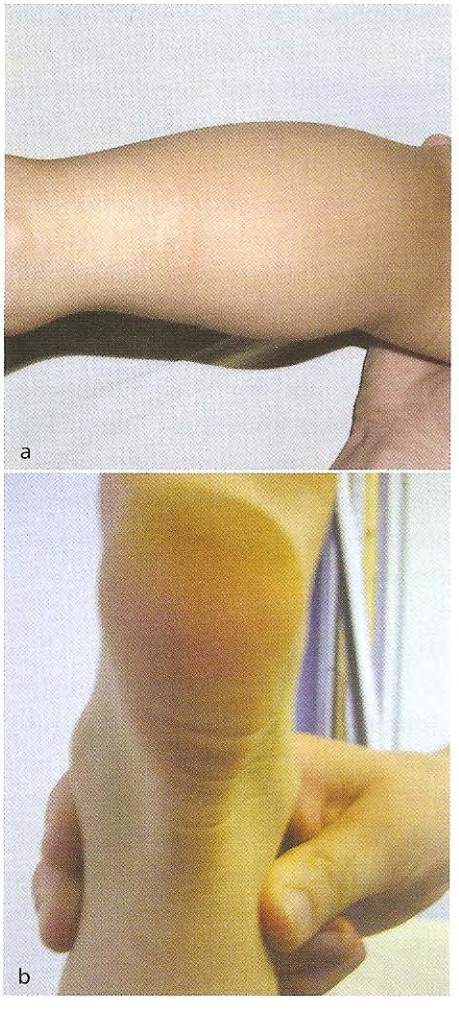

Abb. 1_Typische Befunde bei Zehenspitzengängern vom Typ 1
a_Herzförmige Wade
b_Ringfalten über der Achillessehne

Behandlungskonzept

Strategien

In Abhängigkeit vom Ergebnis der klinischen Untersuchung wird eine der folgenden Strategien veranlasst:

1. *Keine Behandlung erforderlich, Kontrolluntersuchung*
   Die Eltern sollten den ZSG beobachten und das Kind in drei Monaten wieder zur Kontrolluntersuchung vorstellen, sofern die Ganganomalie dann noch vorhanden ist.
2. *Versorgung mit Pyramideneinlagen, zusätzlich Physiotherapie*
   Die Patienten mit ZSG werden mit Pyramideneinlagen (siehe Glossar) versorgt (9, 12, 13) und etwa 30 Prozent erhalten zusätzlich Physiotherapie.
3. *Absetzung der Pyramideneinlagen bei plantigradem Gangbild*
   Hat der Patient mit ZSG ein plantigrades Gangbild erreicht, d.h. die Ferse wird zuerst aufgesetzt, wird die Versorgung mit den Pyramideneinlagen abgesetzt und eine Nachkontrolle nach sechs Monaten eingeplant. Eine Weiterführung der Physiotherapie ist nur in wenigen Fällen notwendig.

Physiotherapie

In Abhängigkeit von der klinischen Untersuchung können folgende physiotherapeutische Maßnahmen (1) bei der Behandlung des ZSG erforderlich sein:

- Langanhaltende Längsdehnungen des M. triceps surae, eventuell in Kombination mit detonisierenden Maßnahmen
- Dehnung der ischiokruralen Muskulatur
- Mobilisation des OSG durch manualtherapeutische Techniken
- Kräftigung der Antagonisten des M. triceps surae
- Kräftigung der kurzen Fußmuskeln
- Haltungsschule, schwerpunktmäßig Kräftigung der ventralen und dorsalen Rumpfmuskulatur
- Gleichgewichts- und Koordinationstraining

Kasuistik

Anamnese

Patient A., geboren 2002 in der 40. SSW, ist seit Mai 2008 in Behandlung. Bei diesem Kind handelte es sich um einen ZSG vom Typ 1 (HRV). A. war bei der Erstuntersuchung 120 cm groß, wog >>>

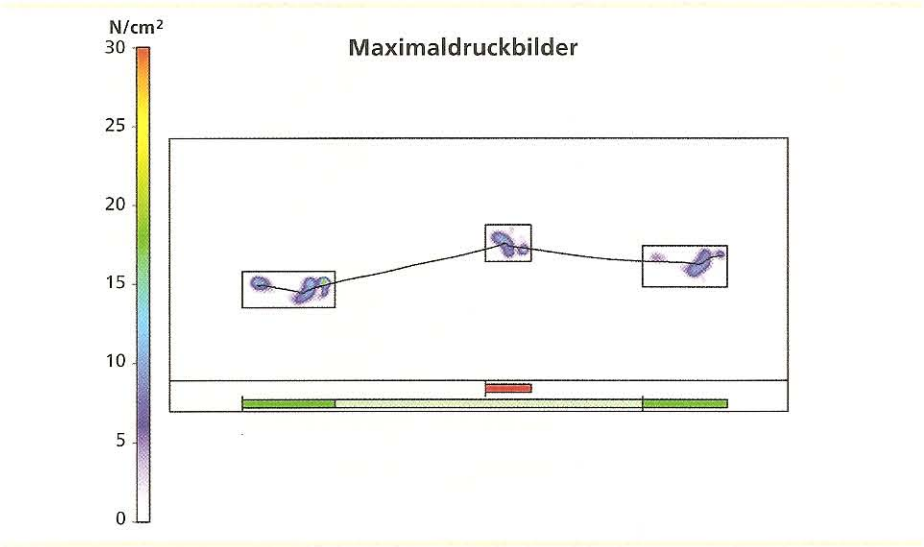

Abb. 2_Gangbild von A., aufgenommen mit einer Druckmessplatte vor Therapiebeginn

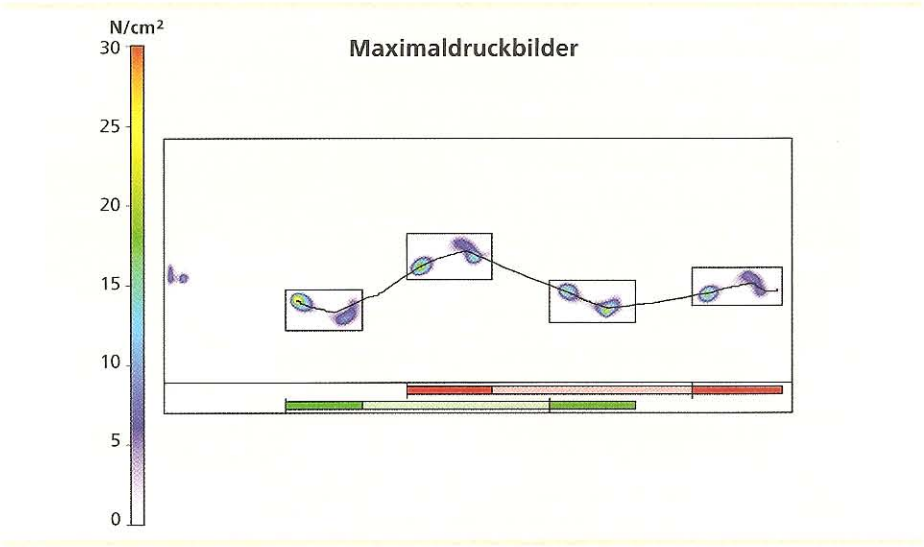

Abb. 3_Gangbild von A., aufgenommen mit einer Druckmessplatte nach 10-wöchiger Therapie

22 kg und ging seit Beginn des Laufens auf dem Vorfuß. Ein weiterer habitueller ZSG in der Familie war nicht bekannt. Das Kind wies die typischen herzförmigen Waden (Abb. 1a) und die Ringfalten über den Achillessehnen (Abb. 1b) auf. Der LWS-Lordosewinkel betrug 40° und es zeigte sich eine leichte Einschränkung der Hüftgelenksextension von 10° beidseits. Auffällig war die Bewegungseinschränkung im Talokruralgelenk von 5/0/50 beidseits. A. ging nach Angaben der Mutter etwa 70 Prozent des Tages situationsunabhängig auf Zehenspitzen.

Laufmuster und EMG

Abbildung 2 zeigt das Laufmuster von A., das mit einer Druckmessplatte bei der Erstvorstellung im Mai 2008 aufgenommen wurde. Die größte Belastung lag auf dem Vorfuß. Es ist beim ersten Fußabdruck gut zu erkennen, dass die Abrollphase fehlte. Der Druck lag auf der Ferse und etwas stärker auf dem Vorfuß. Im mittleren Bereich war keine Krafteinwirkung erkennbar. Das Kind setzte den Fuß mit fehlender Abrollphase auf – ein sogenannter Elefantengang. Der zweite Fußabdruck macht deutlich, dass A. die Druckmessplatte ausschließlich mit dem Vorfuß belastete.

Zusätzlich untersuchten wir bei der Erstvorstellung den M. tibialis anterior mittels Oberflächen-EMG – sowohl im Stand als auch während des Gehens. Hier zeigte sich eine Auffälligkeit im Stand in Form einer zu hohen Aktivität des M. tibialis anterior.

Therapeutische Versorgung

A. wurde anschließend mit Pyramideneinlagen versorgt und erhielt – aufgrund verstärkter LWS-Lordose, leichter Einschränkung der Hüftgelenksextension und beidseitiger Bewegungseinschränkungen in den Talokrualgelenken - zweimal wöchentlich Physiotherapie. Durchgeführt wurden Dehnungen der Wade, aktive Kräftigungen der Fußheber, manualtherapeutische Mobilisation der Dorsalextension im OSG sowie Gleichgewichts- und Koordinationsübungen.

Verlauf

Bei der ersten Kontrolluntersuchung nach 10 Wochen ging das Kind nach Angaben der Mutter weniger auf den Zehenspitzen. Die Beweglichkeit des oberen Sprunggelenks betrug beidseits 10/0/50. Die Einlagen zeigten Abnutzungsspuren im Fersenbereich. Die im EMG gemessene erhöhte Aktivität des M. tibialis anterior hatte sich verringert. Die erneute Ganganalyse mittels Druckmessplatte (Abb. 3) zeigte im Vergleich zur Erstuntersuchung eine stärkere Belastung der Ferse, das stampfende Gangbild blieb jedoch erhalten. Zwischen der

Ferse und dem Vorfuß war kaum Druck auf der Platte erkennbar.

Im weiteren Behandlungsverlauf wurde A. etwa alle 10 Wochen untersucht. Nach der dritten Nachkontrolle hatte sich die Hüftgelenksextension auf 15° beidseits erhöht, die Physiotherapie wurde daraufhin abgesetzt und nur noch die Behandlung mit den Pyramideneinlagen fortgeführt.

Abschlussbefund

10 Monate nach Therapiebeginn wurde eine OSG-Beweglichkeit von 15/0/50 beidseits gemessen und ein LWS-Lordosewinkel von 35°. Der ZSG ließ sich nicht mehr provozieren. A. war somit austherapiert und trug die Einlagen zum Abgewöhnen noch zwei bis drei Monate in immer größer werdenden Abständen.

Fazit

Nach unserer Erfahrung ist die Therapie des ZSG mit Pyramideneinlagen und zusätzlicher Physiotherapie eine erprobte und vor allem schonende Methode zur Behandlung des ZSG im Kindesalter. Spätfolgen wie Knie- und Rückenschmerzen, starke Fußdeformitäten, ein übermäßig verbreiteter Vorfuß oder eine irreversibel verkürzte Achillessehne kann man so vermeiden oder zumindest einschränken. Die Therapiedauer bleibt dabei – gemessen an der gewonnenen Lebensqualität des Kindes – in einem vertretbaren Rahmen.



SEBASTIAN STOCK

seit 2008 Physio- und Lymphtherapeut; ab Anfang 2009 fest angestellter Mitarbeiter im Physiotherapiezentrum (PTZ) Pomarino; Mitarbeit an wissenschaftlichen Arbeiten mit Schwerpunkt Gangstörungen und Fußdeformitäten; Co-Autor mehrerer veröffentlichter Studien in diesem Fachbereich; seit 2010 physiotherapeutischer Leiter im PTZ Pomarino. **Kontakt:** SebastianStock@ptz-pomarino.de

LAURA ZÖRNIG

2009 Abschluss zur Physiotherapeutin und seitdem im PTZ Pomarino; arbeitet praktisch und an wissenschaftlichen Projekten im Bereich von Fußdeformitäten und Pathologien in der Statik und im Gang; berufsbegleitendes Studium der Physiotherapie an der Thim van der Laan Hogeschool für Fysiotherapie.

Kontakt: LauraZoernig@ptz-pomarino.de

ABBILDUNGEN

Alle Abbildungen dieses Beitrags vom Physiotherapiezentrum (PTZ) Pomarino

LITERATUR

Quellen (1) bis (13) unter:

www.physiotherapeuten.de
Webcode: 50